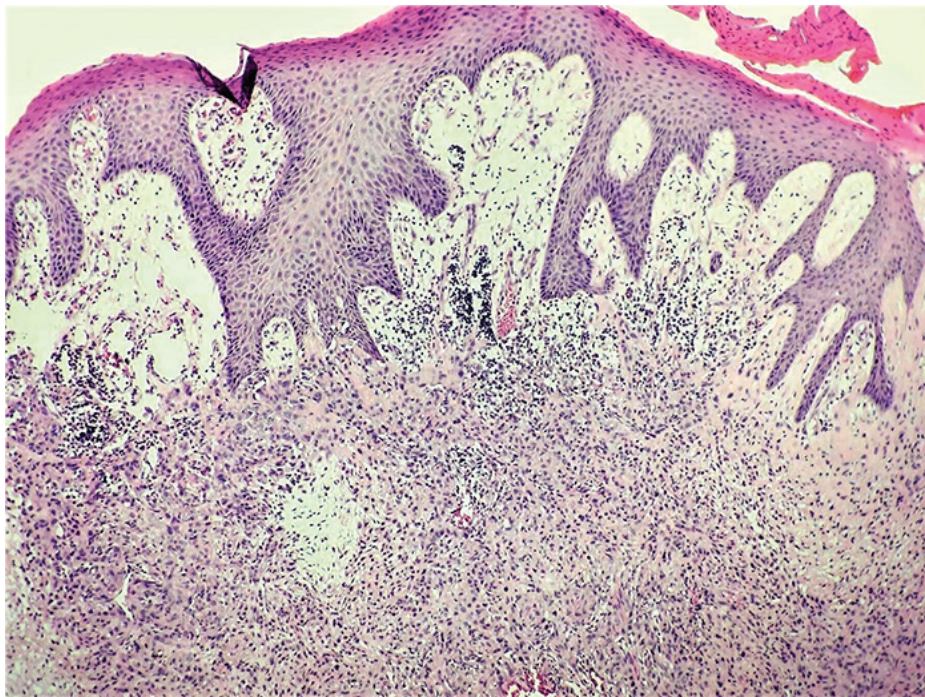


nou prevahou u mužov (2, 3, 5). Vznikať môže na rôznych častiach tela, ale pomerne často postihuje trup a končatiny (58–78,5% prípadov) (3, 5). Klinicky sa zvyčajne prejavuje ako solitárny dermálny tumorózny útvar alebo erytematózny plak, ktorý môže mať dlhodobu stabilnú veľkosť bez progresie (2–4). Preto sa spočiatku často považuje za inú benígnu (nenádorovú) kožnú chorobnú jednotku, čo prispieva k jeho oneskorenej diagnostike. Väčšina pacientov ostáva dlho asymptomatická a to aj v prípade metastatického postihnutia (4). Vzhľadom na raritnosť tohto onkologického ochorenia sme sa rozhodli prezentovať prípad pacienta s hidradenokarcinómom vyrastajúcim v netradičnej anatomickej lokalite, s ktorým sme sa stretli v našej klinickej praxi.

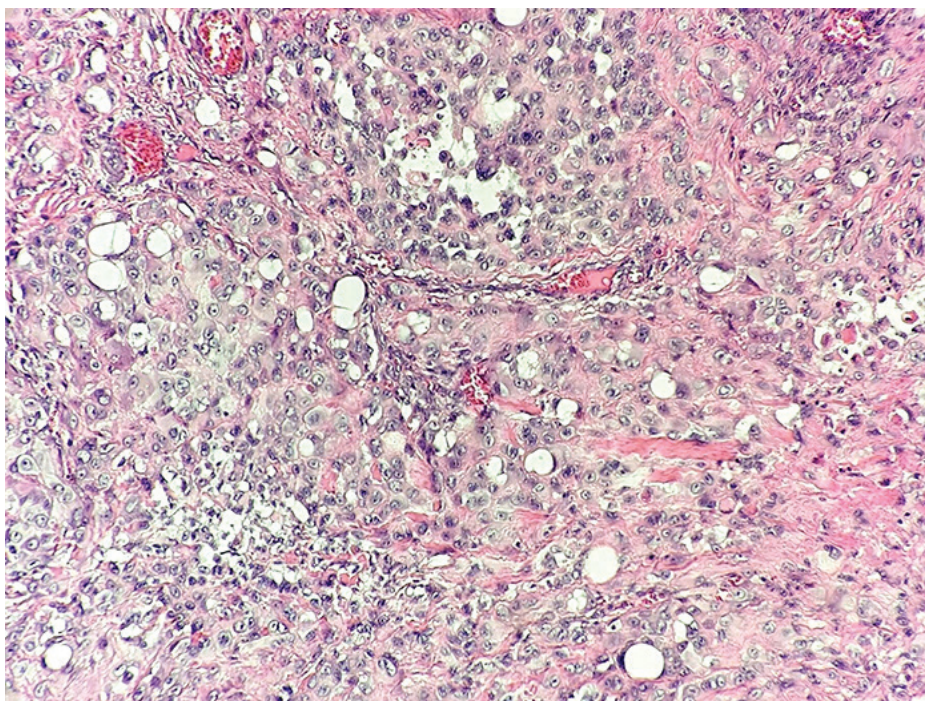
Kazuistika

51-ročný muž bez vážnejšieho predchorenia (liečil sa na arteriálnu hypertenziu) pozoroval počas posledného roka „zapálenú hrčku“ pod pravou pazuchou. Klinicky bola v pravej axile viditeľná indurovaná erytematózna kožná afekcia, ktorá imponovala ako hidradenitis suppurativa. Pre progresiu, pretrvávajúcu inflamáciu a secernáciu lézie bola vykonaná jej chirurgická incízia. Po zákroku sa stav nezlepšoval a v mieste incízie došlo k zväčšovaniu kožnej rezistencie. Vykonané USG vyšetrenie zobrazilo v postihnutej lokalite subkutánnu solídny echogénny útvar do 1,5 cm. Klinicky sa proces dával do súvisu s hidradenitídou, pre možné nádorové zmeny však bola realizovaná širšia excízia lézie. Bioptická vzorka pozostávala z resekátu kože a podkožia rozmerov 3,5 × 3 × 2,5 cm. Na reze bola pod mierne retrahovanou epidermou viditeľná pomerne ohraničená belavonažltá tumorózna masa priemeru 15 mm zasahujúca až do tukového tkaniva. Histopatologické vyšetrenie potvrdilo intradermálne lokalizovaný, solídne rastúci „high-grade“ karcinóm (Obr. 1.) pozostávajúci z populácie buniek s volumínóznejšou, jemne eozinofilnou cytoplazmou s intracytoplazmatickými vakuolami predstavujúcimi aberantné duktálne formácie a pleomorfnými jadrami s prominujúcimi jadierkami (Obr. 2.). Fokálne sa vyskytovala aj svetlobunková nádorová diferenciacia. Viditeľné boli početné mitózy, zvýšená proliferatívna aktivita (Ki-67 index do

Obr. 1. Solídne rastúci nádor infiltrujúci dermu. Povrchová epiderma je intaktná bez atypií (farbenie H&E, 10×)



Obr. 2. Pleomorfná nádorobunková populácia obsahujúca intracytoplazmatické vakuoly (farbenie H&E, 40×)



20%) a sporadické nekrózy nádorového tkaniva. Imunohistochemická analýza karcinómu preukázala pozitívitu na AE1/AE3, CK8/18, HMWCK, EMA a pCEA a negatívitu na CK20, GCDFP-15, PGM-1, CD163, S100 a prekvapujúco negatívitu aj na CK7 a p63. Nádorové štruktúry infiltrovali aj tukové tkanivo, v ktorom vytvárali malé satelitné ložiská. Bez jednoznačnej lymfovaskulárnej nádorovej pro-

pagácie, zachytené však bolo perineurálne šírenie karcinómu (Obr. 3.). Histomorfologický obraz a imunofenotyp tumoru najviac favorizovali diagnózu hidradenokarcinómu (štádium pT3, grade 3). Najmenšia vzdialenosť nádorových štruktúr od resekčných okrajov bola 4,2 mm. Vzhľadom na infiltratívny charakter rastu a mikrosatelity v tukovom tkanive patológ odporučil zväžiť širšiu reexcíziu.