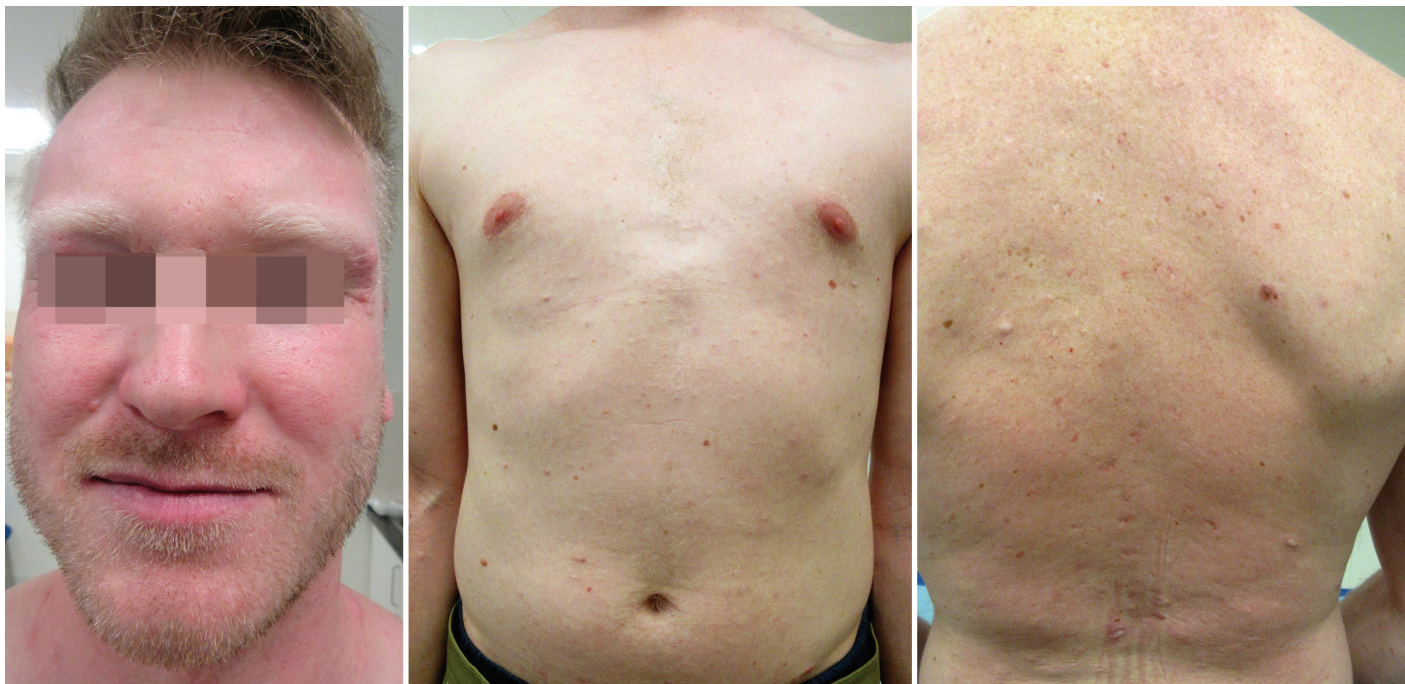


Obr. 6a–c. Objektivní nález po 3 letech léčby



a na trup (zde anamnesticky i akné) aplikuje adapalen v krému. Užívá jen správnou dermatokosmetiku, umělé slzy aplikuje dle potřeby 2–3x denně. Omezuje fyzickou aktivitu dle vysvětleného schématu. S kožním nálezem je velmi spokojený a přeje si v dosavadní léčbě pokračovat.

Diskuze

U našeho pacienta šlo o kombinaci 2 chorob. Na trupu byly projevy akné (cystičky) jen těžko odlišitelné od projevů SM. Zřejmě i proto a dále pro vzácnost choroby steatocystoma multiplex byla předtím u obvodního dermatologa jeho diagnóza stanovena jako akné. Diagnóza SM byla stanovena až histologickým vyšetřením v naší akné poradně. Věk začátku obtíží (22 let) odpovídá výskytu SM i akné. Kožní nález byl kombinací obou chorob. Zanícené noduly na obličeji a pod boltcem připomínaly akné noduly, šlo ale o zanícené cysty SM (oba histologicky verifikovány). Šlo spíše jen o náhodný zánět než o počínající suppurativní formu SM, i když námi zahájená léčba perorálním izotretinoinem mohla další eventuální progresi zastavit. Lokalizace na trupu v „zóně diamantu“ a na bočních partiích krku je typická pro SM, nález cyst na obličeji je vzácnější a byl by typičtější pro akné. Projevy nebolely, jen velké cysty v době přidruženého zánětu. Choroby nehtů u pacienta nebyly. Rodinná anamnéza byla pozitivní: dle popisu šlo u otce i matky otce

též o projevy SM (ač jim tato diagnóza nikdy nebyla stanovena) a současně o projevy akné. U pacienta se tedy jednalo o familiární výskyt SM. Genetické vyšetření provedeno nebylo. Po domluvě s pacientem byla zvolena léčba zlepšující obě diagnózy – perorální izotretinoin, s pozdější kompletní chirurgickou excizí největší cysty na obličeji (druhá největší byla odstraněna úvodně za účelem histologického vyšetření). **Izotretinoin** (chemicky 13-cis-retinová kyselina) patří do první nearomatické generace retinoidů. V mechanismu účinku dominuje přímý inhibiční vliv na mazovou žlázu a dozrávání sebocytů, dále dochází ke snížení keratinizace ve folikulech. Snižuje se množství bakterií *Cutibacterium acnes* a dochází k redukci zánětu. Hlavní indikací k nasazení perorálního isotretinoinu jsou tedy především závažné formy akné. Off-label se ale užívá u řady dalších diagnóz (růžovka, periorální dermatitida, seborrhoická dermatitida apod.). Užití u SM bylo referováno s různými výsledky, obecně je k dispozici jen velmi málo literárních zdrojů. Dle Braun-Falca a kolektivu, léčba systémovým izotretinoinem přináší dočasnou úlevu, zejména u těch pacientů, jejichž cysty jsou bohaté na mazové žlázy. Trvalé zlepšení je ale velmi vzácné (14). Dle Holmes a Blacka steatocystoma multiplex neodpovídá příliš dobře na léčbu perorálním izotretinoinem. Mohou se zlepšit zánětlivá složka tohoto onemocnění, ta ale mohou být zlepšena se stejným efektem

i dlouhodobou kúrou perorálními antibiotiky (15). Dle literatury nejlépe reagují pacienti se SM suppurativa (11). Izotretinoin většinou neeliminuje stav, ale zmenší velikost zanícených lézí (6). Terapeutická odpověď je zřejmě dána především jeho protizánětlivým efektem (11). Dle Apaydina (11) vede léčba k prevenci vzniku nových lézí, ale po vysazení dochází k rekurenci. Byla popsána jedna exacerbace SM ze závažnou inflamací po léčbě perorálním izotretinoinem (16). Byly popsány reference s pozitivním efektem izotretinoinu v dávce 0,75–1,0 mg/kg/den po dobu několika měsíců (17, 18). V kazuistice Moritze a Silvermana během léčby nedošlo ke zlepšení, to nastalo až 2 měsíce po vysazení léku (19). Dlouhodobá léčba perorálním izotretinoinem ani léčba kombinovaného postižení SM a acné nodulocystica nebyly dle našeho nejlepšího vědomí dosud publikovány. Velké zlepšení u našeho pacienta mohlo být způsobeno tím, že jeho cysty byly bohaté na mazové žlázy (nebylo ověřeno histologicky, ale svědčit by pro tuto skutečnost mohly současné projevy akné). Obecně léčba má být konzultována s pacientem a přizpůsobena jeho přání. Náš pacient souhlasil s léčbou zpočátku především pro akné, při zlepšení projevů SM si přál v léčbě i nadále pokračovat. Léčbu toleruje velmi dobře a je velmi spokojený. Vzhledem k těmto skutečnostem a při obavě z opětovného zvětšování projevů či tvorbě nových cyst byla léčba v malé dávce zatím ponechána. Pozitivní efekt jedno-